



ELSEVIER

RBO  
REVISTA BRASILEIRA DE ORTOPEDIA

www.rbo.org.br



## Relato de Caso

# Osteoma osteóide de acrômio que simula dor acrômio-clavicular<sup>☆</sup>

Alberto Naoki Miyazaki\*, Marcelo Fregoneze, Pedro Doneux Santos, Luciana Andrade da Silva, Guilherme do Val Sella, Douglas Lobato Lopes Neto, Melvis Muchiuti Junior e Sergio Luiz Checchia

Departamento de Ortopedia e Traumatologia, Faculdade de Ciências Médicas da Santa Casa de São Paulo, São Paulo, SP, Brasil

### INFORMAÇÕES SOBRE O ARTIGO

#### Histórico do artigo:

Recebido em 17 de março de 2013

Aceito em 9 de abril de 2013

#### Palavras-chave:

Osteoma osteóide  
Neoplasias ósseas  
Acrômio

#### Keywords:

Osteoma, osteoid  
Bone neoplasms  
Acromion

### R E S U M O

O osteoma osteóide é um tumor ósseo benigno que se apresenta geralmente em adultos jovens com dor noturna, aliviada por repouso e anti-inflamatórios. Pode acometer qualquer osso. Entretanto, sua ocorrência no acrômio é rara. Os autores descrevem um caso de osteoma osteóide localizado no acrômio, com sintomas que simulavam artrose acrômio-clavicular. O diagnóstico foi feito por meio de tomografia computadorizada e o tratamento proposto foi a exérese do *nidus* por meio de artroscopia. O diagnóstico definitivo foi confirmado por exame histopatológico. No segmento ambulatorial, a paciente permaneceu assintomática e com recuperação completa da função do membro acometido.

© 2013 Sociedade Brasileira de Ortopedia e Traumatologia. Publicado por Elsevier Editora Ltda. Todos os direitos reservados.

### Osteoid osteoma simulating the acromion acromion-clavicular pain

#### A B S T R A C T

The osteoid osteoma is a benign bone tumor that usually presents with nocturnal pain in young adults, relieved by rest and anti-inflammatories. It can affect any bone, however, their occurrence is rare in the acromion. The authors describe a case of osteoid osteoma located in the acromion, with symptoms that simulated acromion clavicularthrosis. The diagnosis was made by CT scan and treatment was excision of the *nidus* through arthroscopy. The diagnosis was confirmed by histopathology. In the outpatient segment, the patient remained asymptomatic, with complete recovery of function of the affected limb.

© 2013 Sociedade Brasileira de Ortopedia e Traumatologia. Published by Elsevier Editora Ltda. All rights reserved.

<sup>☆</sup> Trabalho realizado no Grupo de Ombro e Cotovelo, Departamento de Ortopedia e Traumatologia, Faculdade de Ciências Médicas, Santa Casa de São Paulo, São Paulo, SP, Brasil.

\* Autor para correspondência.

E-mail: ombro@ombro.med.br (A.N. Miyazaki).

## Introdução

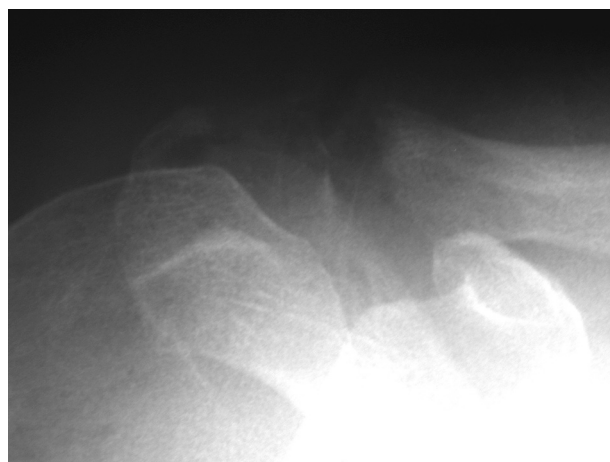
O osteoma osteóide é uma lesão osteoblástica benigna que constitui aproximadamente 11% de todos os tumores ósseos benignos e usualmente ocorrem em homens jovens. Essa neoplasia é encontrada na segunda ou na terceira década de vida. Entretanto, pode ser vista em outras faixas etárias.<sup>1</sup> Qualquer osso pode ser envolvido. Contudo, há uma predileção pelas extremidades inferiores: a metade dos casos envolve o fêmur ou a tibia.<sup>2</sup> A escápula é um osso raramente acometido e poucos casos têm sido relatados na literatura. Mosheiff et al.,<sup>3</sup> em uma revisão da literatura, relataram o envolvimento de 12 escápulas em 1.236 casos de osteoma osteóide.

## Relato de caso

Paciente do sexo feminino, 46 anos, destra, queixava-se de dor no ombro direito havia três meses, principalmente no período noturno, com piora durante as atividades físicas e melhora com o uso de antiinflamatórios não hormonais. Negava história de trauma ou doenças prévias na articulação. Foi diagnosticada, previamente, como portadora de síndrome do impacto e tratada com duas infiltrações subacromiais com corticosteroides e sessões de fisioterapia, com melhora parcial dos sintomas.

Ao exame físico, os ombros não tinham deformidades, tumorações ou lesões cutâneas e o trofismo muscular estava preservado. O arco de movimento ativo do membro afetado era ligeiramente limitado pela dor e o passivo era normal. As manobras provocativas para a articulação acrômio-clavicular (O'Brien, adução forçada e dor à palpação) eram fortemente positivas e os demais testes para o avaliar o manguito rotador e instabilidade da articulação do ombro eram negativos.

A radiografia na incidência de Zanca evidenciava alterações na articulação acrômio-clavicular (fig. 1). As imagens de ressonância magnética mostravam uma artrose acrômio-clavicular com intenso processo inflamatório na região da articulação, com um cisto no acrômio, inicialmente interpretado como um geodo. Entretanto, chamou a atenção o fato



**Figura 1 – Radiografia do ombro direito, incidência de Zanca, que mostra artrose da articulação acrômio-clavicular.**

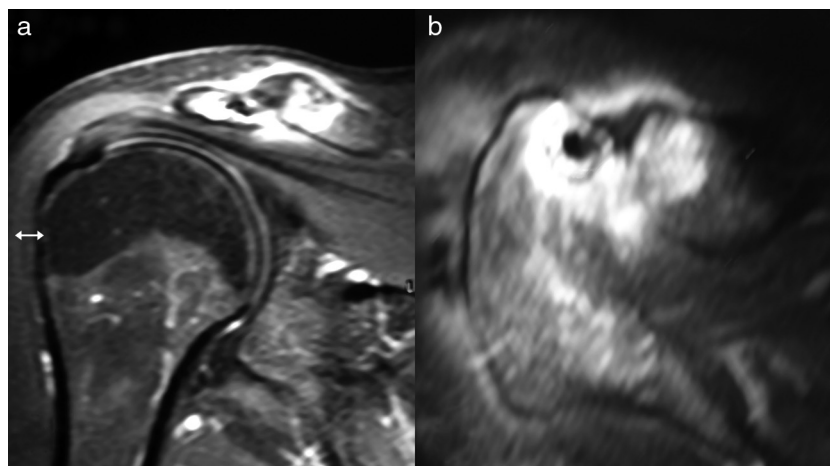
de haver intenso processo inflamatório ao seu redor, de ser muito regular e maior do que o habitual, além do que as imagens sugeriam a existência de algum conteúdo sólido dentro do mesmo (figs. 2A-B).

Foi feita a hipótese diagnóstica de osteoma osteóide e, então, solicitada uma tomografia computadorizada para essa confirmação; o *nidus* no interior do cisto pôde ser facilmente constatado (fig. 3).

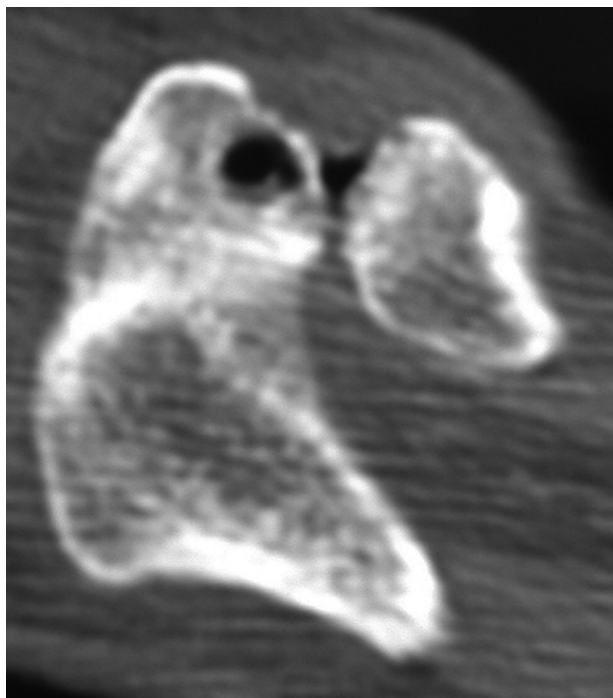
Os exames laboratoriais complementares eram todos normais.

Optou-se pelo tratamento cirúrgico artroscópico e foi feita a ressecção do *nidus* (fig. 4), complementada com uma acromioplastia mais ampla do que o habitual, até a retirada de todo o tumor, e ressecção da extremidade distal da clavícula (procedimento de Mumford) (fig. 5). O diagnóstico foi confirmado por meio do estudo anatomopatológico.

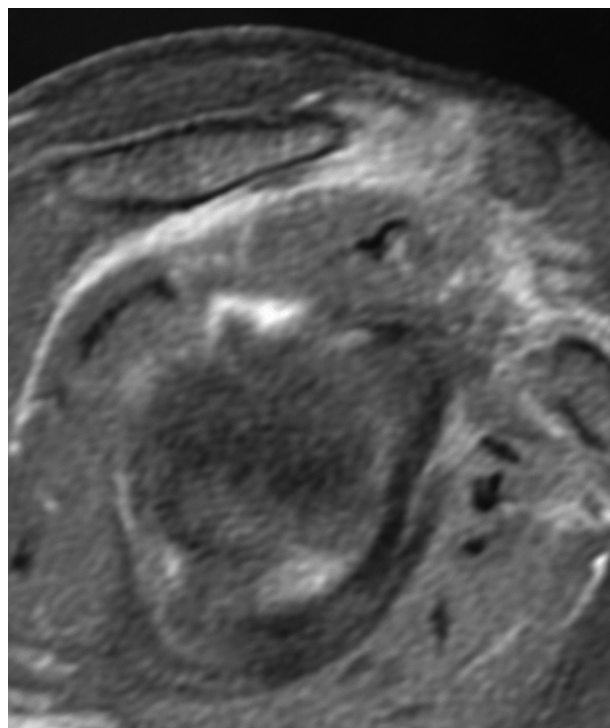
A paciente teve rápida regressão dos sintomas, com recuperação completa do arco de movimento de função do membro acometido, e permaneceu assintomática até o seu último retorno, quando do pós-operatório de sete anos.



**Figura 2 – Imagens de ressonância magnética do ombro direito, corte coronal (a) e corte axial (b), que mostram artrose acrômio-clavicular com intenso edema na articulação e cisto (*nidus*) no acrômio, junto à articulação.**



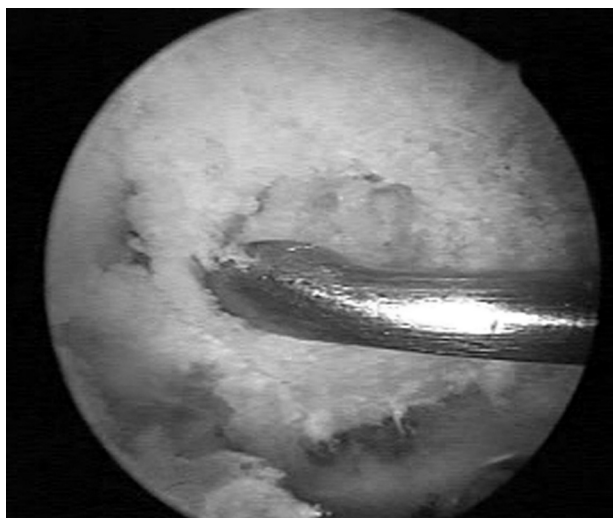**Figura 3 – Imagem de tomografia computadorizada axial do ombro direito que mostra o osteoma osteóide no acrômio, junto à articulação acrômio-clavicular.**



**Figura 5 – Imagem de ressonância magnética, ombro direito, corte sagital, que mostra ressecção completa da lesão (acrômioplastia) e ressecção da extremidade lateral da clavícula.**

## Discussão

A escápula é um sítio raro de localização do osteoma osteóide e, por isso, muitas vezes não é incluído como diagnóstico diferencial de dor crônica no ombro.<sup>4</sup> O paciente que tem um osteoma osteóide tem como característica uma dor que é predominantemente noturna e é aliviada pelo uso de aspirina ou anti-inflamatórios.<sup>5</sup> A dor noturna é atribuída, muitas vezes, a doenças do manguito rotador. No entanto, a faixa etária dos



**Figura 4 – Imagem cirúrgica artroscópica, visão subacromial, que mostra a ressecção do tumor com cureta.**

pacientes com osteoma osteóide faria com que a doença do manguito rotador fosse menos provável.

Múltiplas opções de tratamento para esse tumor estão disponíveis: terapia farmacológica, ablação percutânea por radiofrequência e procedimentos cirúrgicos que consistem na remoção completa do *nidus*, que pode ser conseguida por curetagem, ressecção em bloco e, mais recentemente, por via artroscópica, com bons resultados.<sup>6,7</sup> Se os sintomas do paciente são adequadamente controlados, a medicação anti-inflamatória pode ser usada como tratamento definitivo. Os doentes tratados dessa maneira geralmente experimentam a cura espontânea da lesão em três a quatro anos.<sup>8</sup>

Degreef et al.<sup>7</sup> descreveram pela primeira vez a ocorrência de um osteoma osteóide no acrômio em uma paciente do sexo feminino de 56 anos, cujo tratamento foi a ressecção aberta da lesão. Kelly et al.<sup>6</sup> descreveram um caso de ressecção artroscópica de um osteoma osteóide localizado na borda anterior da glenoide de um paciente do sexo masculino de 30 anos, que havia sido submetido a duas cirurgias para tratamento de uma lesão SLAP. Os autores também relataram uma ressecção por via artroscópica de um osteoma osteóide localizado na base do processo coracoide de um paciente do sexo masculino de 12 anos.

Optamos pelo tratamento artroscópico, assim como nos casos descritos acima, por ser uma lesão benigna e pela possibilidade de podermos ressecar toda a lesão com mínimo dano tecidual. Essa opção mostrou-se eficaz e pode ser aplicada em casos semelhantes.

---

## Conflitos de interesse

Os autores declaram não haver conflitos de interesse.

## REFERÊNCIAS

---

1. Lee BG, Cho NS, Rhee YG. Unusual shoulder synovitis secondary to an osteoid osteoma without a nidus in the coracoid process: delayed appearance of a nidus. *J Orthop Sci.* 2010;15(6):825-8.
2. Mitsui Y, Gotoh M, Yoshida T, Hirai Y, Shinozaki T, Nakama K, et al. Osteoid osteoma of the proximal humerus: a misleading case. *J Shoulder Elbow Surg.* 2008;17(1):e13-5.
3. Mosheiff R, Liebergall M, Ziv I, Amir G, Segal D. Osteoid osteoma of the scapula. A case report and review of the literature. *Clin Orthop Relat Res.* 1991;262:129-31.
4. Glanzmann MC, Hinterwimmer S, Woertler K, Imhoff AB. Osteoid osteoma of the coracoid masked as localized capsulitis of the shoulder. *J Shoulder Elbow Surg.* 2011;20(8):e4-7.
5. Gracia IA, Itarte JI, Majo JB, Salo GB, Proubasta IR. Osteoid osteoma of the coracoid process. *J Southern Orthop Assoc.* 2001;10(1):49-52.
6. Kelly AM, Selby RM, Lumsden E, O'Brien SJ, Drakos MC. Arthroscopic removal of an osteoid osteoma of the shoulder. *Arthroscopy.* 2002;18(7):801-6.
7. Degreef I, Verduyck J, Debeer P, De Smet L. An unusual cause of shoulder pain: osteoid osteoma of the acromion - a case report. *J Shoulder Elbow Surg.* 2005;14(6):643-4.
8. Heck Jr RK. Bone-forming tumors. In: Canale T, Beaty JH, editors. *Campbell's operative orthopaedics.* 11<sup>th</sup> ed Philadelphia: Saunders Elsevier; 2007. p. 855-7.